QL991
P611
1850
Mamm.

Pictet, F.-J.

Description d'un veau monstrueux ...

shelf C

Description d'un veau monstrueux m

QL
991
P611
1850
Mamm.

à l'Institution Smithsonienne
hommage de l'auteur

DESCRIPTION

D'UN

VEAU MONSTRUEUX

FORMANT UN GROUPE NOUVEAU

(HÉTÉROÏDE)

DANS LA

FAMILLE DES MONSTRES ANIDIENS

PAR

F.-J. PICTET

PROFESSEUR DE ZOOLOGIE ET D'ANATOMIE COMPARÉE

à l'Académie de Genève.

SMITHSONIAN
14495

GENÈVE

IMPRIMERIE DE JULES-GUILLAUME FICK

RUE DES BELLES-FILLES, 40.

1850

SMITHSONIAN
SEP 29 1986
LIBRARIES

SMITHSONIAN INSTITUTION
DEC 8 1937
NATIONAL MUSEUM

DESCRIPTION

D'UN

VEAU MONSTRUEUX

FORMANT

UN GROUPE NOUVEAU (HÉTÉROÏDE)

DANS LA FAMILLE DES MONSTRES ANIDIENS.

Le fœtus qui fait le sujet de ce mémoire m'a paru mériter une attention particulière, parce qu'il comble une lacune importante dans la série des monstres les plus imparfaits. Je le dois à l'obligeance de M. le Dr Fol, qui a bien voulu me l'apporter le lendemain de sa naissance.

Depuis les travaux classiques de M. Isidore Geoffroy Saint-Hilaire, les anatomistes sont d'accord pour diviser les monstres unitaires (c'est-à-dire ceux où on ne trouve les éléments que d'un seul individu) en trois classes, qui correspondent à trois degrés d'imperfection bien distincts. Ce sont, 1° les *monstres unitaires autosites*, qui sont capables de vivre et de se

nourrir par le jeu de leurs propres organes; 2° les *monstres unitaires omphalosites*, qui ne vivent que par la communication avec la mère et qui meurent nécessairement dès que le cordon ombilical est rompu; 3° les *monstres unitaires parasites*, qui manquent de cordon ombilical et qui ne sont que des masses inertes, irrégulières, composées principalement d'os, de dents, de poils et de graisse.

Le monstre dont il s'agit, comme on le verra par la description détaillée que j'en donnerai plus bas, appartient évidemment à la division des *monstres unitaires omphalosites*. Pourvu d'un cordon ombilical et de quelques éléments du système vasculaire, il manque de cœur, de poumons, d'estomac, etc., et est totalement privé de système nerveux central. Il n'a pas en lui-même un organisme suffisant pour entretenir la vie, et il n'a pu s'accroître et se développer que sous l'influence de la circulation de la mère.

Ces monstres omphalosites forment dans l'état actuel de la science deux groupes bien tranchés qui sont: 1° les *monstres Acéphaliens*, caractérisés par l'atrophie complète ou presque complète de la tête et par la conformation vicieuse du tronc. Leurs membres quelquefois déformés, présentent cependant encore en général les formes caractéristiques de l'espèce normale à laquelle ils appartiennent; 2° les *monstres Anidiens*, qui sont réduits à un corps ovoïde, pyriforme ou globuleux, souvent recouvert en dehors par des poils, dénudé aux deux extrémités, auxquelles correspondent l'insertion du cordon ombilical et quelquefois de petits os rudimentaires. A l'intérieur on ne trouve aucun viscère, mais seulement du tissu

cellulaire, de la graisse, de la sérosité et quelques branches vasculaires.

Notre monstre ne présente les caractères ni de l'une, ni de l'autre de ces divisions, mais il constitue un groupe nouveau, intermédiaire entre les deux, formant une transition remarquable entre les monstres anidiens et les monstres moins déviés du type normal. Il a, comme les anidiens, perdu ses formes spécifiques, mais il conserve une organisation bien supérieure; on y retrouve quelques viscères, des pièces déterminables du squelette et une forme plus symétrique. En lui donnant le nom de *Monstre Hétéroïdien*, j'ai voulu indiquer qu'il a bien moins perdu que les Anidiens la forme zoologique, et qu'on reconnaît au premier coup-d'œil chez lui un animal complet, mais un animal qui a tout à fait dévié de ses formes spécifiques pour en prendre d'autres fort différentes. Si on ne savait pas que ce fœtus est né d'une vache, on ne trouverait dans aucun de ses caractères des preuves suffisantes pour le rapporter à son espèce.

Il est plus éloigné encore des Acéphaliens. Sa tête existe quoique fort déformée et son crâne présente la plupart des os de l'état normal. Les membres, au contraire, ont complétement disparu. Moins imparfait peut-être que les Acéphaliens les plus déformés, notre fœtus ne l'est pas de la même manière. Les Mylacéphales, par exemple, qui sont les plus simples, ont encore des rudiments de membres et un squelette plus ou moins continu; ils présentent toujours le caractère essentiel des Acéphaliens, l'absence de tête. Le veau Hétéroïdien est dans des conditions précisément inverses.

La description suivante permettra d'apprécier ses véritables rapports.

Circonstances de la naissance. Ce fœtus est né à Vandœuvres, canton de Genève, d'une vache primipare et bien portante. Cette vache est accouchée d'un veau à terme, d'une constitution normale; le fœtus monstrueux était adhérent à l'arrière faix par des vaisseaux ombilicaux, qui, malheureusement, ont été rompus par l'accouchement, et les communications n'ont pas pu être observées.

Formes générales et dimensions. Le monstre est formé d'un tronc dont la tête n'est point séparée par un cou visible et qui est terminé en arrière par la queue. Les membres manquent complétement. Vu en dessus ce tronc se présente sous la forme d'un rectangle dont les angles seraient arrondis. Il est partagé en deux parties par un pli médian peu profond, perpendiculaire à l'axe. Vu de profil, ses formes sont à peu près les mêmes; mais la hauteur mesurée du ventre au dos n'a guère que la moitié de la largeur. Toute la partie antérieure jusqu'au pli médian, est revêtue de longs poils qui ressemblent à ceux d'un veau ordinaire tout en étant moins longs; ils sont plus courts sur la région ventrale. La partie postérieure, formée d'une peau mince, est nue sur le ventre et sur les flancs. Sur la région dorsale, les poils se prolongent en formant un triangle jusqu'à la naissance de la queue, située à peu près au milieu de cette seconde partie, c'est-à-dire, aux

trois quarts de la longueur totale. La queue est couverte de poils et terminée en pointe; elle dépasse l'abdomen en arrière d'environ la moitié de sa longueur (en y comprenant les poils).

La région de la tête, facile à reconnaître par quelques organes de la face, n'est point séparée du tronc et on ne trouve aucune trace de cou. Elle occupe le milieu de la face antérieure du corps. On y distingue en premier lieu l'ouverture de la bouche (pl. 1, fig. 1, 2 et 3), qui est d'autant plus reconnaissable que la langue conserve sous de petites dimensions, une forme peu éloignée de son apparence normale (fig. 1, 2, 3 *a*); elle est allongée, arrondie à l'extrémité, et on voit sur sa muqueuse des papilles qui la font paraître veloutée. Elle repose sur une lèvre inférieure qui diffère surtout de l'état normal en ce qu'elle ne recouvre ni dents, ni mâchoire osseuse. Cette ouverture de la bouche s'étend jusqu'à la base de la langue et là, comme je le montrerai plus tard, elle se confond avec les cellules lâches qui remplissent la poitrine. La lèvre supérieure est presque complétement atrophiée et réunie au nez. Ces deux organes forment par leur ensemble un petit corps charnu, peu régulier, quadrilobé, sans ouverture.

En dessus de cet appareil est une sorte de feuille aplatie, charnue, lisse, arrondie, ciliée de poils sur ses bords. Je ne saurais affirmer à quelle partie normale elle correspond. Peut-être représente-t-elle les deux paupières réunies, c'est au moins ce que sa place, sa consistance et les cils qui l'entourent justifient jusqu'à un certain point.

A droite et à gauche de la bouche et un peu au-dessous de son ouverture, on remarque deux corps charnus parfaitement

globuleux, *d*, fixés par un pédicelle très-court ou plutôt par un point peu étendu de leur surface. Ils sont revêtus de très-longs poils soyeux, peu serrés, presque égaux entre eux. Leur intérieur est formé d'un tissu élastique uniforme. L'anatomie de l'animal m'a montré qu'ils sont exactement insérés au-dessus des conduits auditifs externes. Je les considère donc comme représentant les oreilles.

Le tronc ne présente sur sa partie antérieure, qui correspond à la poitrine, que les longs poils dont j'ai parlé. Sur la partie postérieure toute la région dénudée a l'apparence qu'ont ordinairement les hernies abdominales dans les monstruosités. L'enveloppe consiste en une membrane séreuse mince, qui laisse voir par des circonvolutions et des sillons la place des viscères que je décrirai plus bas. On y retrouve des débris des vaisseaux ombilicaux; une forte branche libre fig. 1 et 2 *e*, pénètre dans l'intérieur du corps, mais non à la place normale de l'ombilic, qui a été probablement déplacé par la hernie même et par l'imperfection des téguments abdominaux. Cette branche pénètre sur le milieu de la partie gauche de la face supérieure.

Les différentes parties externes que je viens de décrire présentent les dimensions suivantes :

Longueur du corps, mesurée depuis l'extrémité de la langue jusqu'à l'extrémité de l'abdomen	$0^m,200$
Largeur du corps	$0^m,150$
Hauteur soit épaisseur du corps	$0^m,085$
Longueur de la langue	$0^m,030$
Largeur »	$0^m,012$

Diamètre de la pièce *c* qui correspond aux paupières.....	$0^m,018$
» des pièces *d* qui correspondent aux oreilles.....	$0^m,015$
Longueur de leurs poils.....	$0^m,040$
» de la queue	$0^m,095$

Description anatomique générale. Les téguments proprement dits sont d'une épaisseur considérable, et, comme dans la plupart des monstres très-imparfaits, ils se confondent avec le tissu cellulaire sous-jacent et avec une partie des organes viscéraux. Cette confusion est une des sources principales de la difficulté que présente l'anatomie des monstres très-modifiés. Sur le devant de la poitrine, la peau a une épaisseur de 10 millimètres et cette épaisseur se conserve à peu près la même dans toutes les parties revêtues de poils. J'ai déjà dit que les viscères abdominaux n'étaient protégés que par une membrane séreuse mince.

Les divers systèmes organiques ne sont pas tous représentés dans notre monstre. Je n'y ai trouvé en particulier aucune trace de muscles; le système nerveux central a complétement disparu, et le système nerveux périphérique est réduit à quelques filets rares et peu visibles; les organes générateurs n'existent pas non plus. Je n'aurai donc à décrire que le squelette et les organes de la nutrition.

Squelette. La grande majorité du système osseux manque dans notre monstre; le squelette est réduit à trois pièces indépendantes, qui sont la tête, une vertèbre coccygienne et un rudiment de bassin.

La *tête* (pl. 2, fig. 3, 4 et 5,) est fortement modifiée, mais la plupart des os sont encore déterminables. L'épaisseur de

ces os et leur dégré d'ossification et de soudure dépassent l'état ordinaire d'un fœtus à terme. Elle a une longueur totale de 33 millimètres.

Les os *frontaux*, *a*, occupent la partie supérieure et postérieure de la tête. Irréguliers et sans symétrie, ils se reconnaissent facilement à leurs trous susorbitaires et à la position qu'ils conservent relativement à la cavité encéphalique. Les os *pariétaux*, *b*, sont rejettés sur les côtés et écartés l'un de l'autre, ils ne se rencontrent pas sur la ligne médiane. L'*occipital*, *c*, est en partie soudé au frontal, largement ouvert en arrière, sans trace de condyles occipitaux et tout à fait déformé; son ouverture postérieure laisse voir la cavité encéphalique qui est aussi très-irrégulière. Les *temporaux*, *d*, sont très-grands par rapport au reste de la tête, et placés tout à fait en saillie. La caisse est principalement développée, et la partie écailleuse au contraire, qu'on voit comme une bande au-dessus du conduit auditif externe, est relativement fort atrophiée. Le corps du *sphénoïde*, *e*, s'aperçoit entre les deux caisses et en avant de la grande ouverture occipitale sur la ligne médiane de la face inférieure de la tête, et par conséquent dans sa place normale; mais il est séparé des grandes ailes ou *apophyses d'Ingrassias*, *f*, qui remontent sur les côtés antérieurs des frontaux. L'existence de l'*ethmoïde* est constatée par quelques petits trous dans la cavité encéphalique, sous l'extrémité antérieure du frontal; ces trous sont les traces de la lame criblée.

La face est beaucoup plus modifiée que le crâne. La mâchoire inférieure manque totalement; l'orbite n'existe pas non

plus. On voit en avant des frontaux deux os considérables, assez bombés, *g*, placés sur la ligne médiane, unis ensemble en arrière et séparés en avant. En dedans et en avant ils présentent quelques processus irréguliers, *h*, *i*, en partie soudés et en partie libres. Cet appareil qui à lui seul constitue toute la face, me paraît résulter de la soudure irrégulière des os *maxillaires*, *incisifs*, et *nasaux*, profondément modifiés. Les premiers, *g*, forment la partie principale, on n'y reconnaît aucune trace d'alvéoles dentaires. Ils se replient en dessous pour former une sorte de palais. Les os nasaux, *h*, sont sous la forme de lames irrégulières entre les maxillaires, auxquels ils sont presque entièrement soudés. Les *incisifs*, *i*, correspondent évidemment aux processus terminaux antérieurs, mais ils ne conservent rien de leur forme primitive.

La colonne épinière est complétement détruite dans tout le tronc ; on en retrouve dans la queue un vestige sous la forme d'un osselet ovoïde, fig. 8, présentant évidemment un corps de vertèbre atrophié. Il est placé dans une gaine fibreuse qui indique en quelque sorte la continuation et la direction de la colonne épinière. Les côtes et le sternum ont entièrement disparus.

Aucun fragment osseux ne rappelle l'existence des membres, si ce n'est un corps irrégulier en forme de croissant, terminé par cinq pointes, qui se trouve en-dessous de l'origine de la queue, à la place que devraient occuper les parties antérieures du bassin. Il est très-probablement le produit de la dégénérescence de ces os, mais il est impossible d'en trouver une preuve dans sa forme ou dans sa composition.

Organes de la nutrition. Le fond de la bouche communique avec un *larynx* en forme de cul-de-sac. Il est composé d'une membrane en entonnoir (fig. 9, 10 et 11), close à son extrémité inférieure, et soutenue dans son milieu par un cartilage irrégulier, presque ossifié, qui correspond probablement au cartilage thyroïde.

La trachée artère manque, et après le cul-de-sac du larynx on ne trouve que de grandes cellules qui remplissent toute la cavité de la poitrine, se confondant avec le tissu cellulaire sous-cutané. Elles sont toutefois un peu plus régulières sur les deux côtés, et on ne peut y méconnaître quelques rapports avec le tissu pulmonaire. Elles représentent dans cette partie les poumons qui ont perdu leur apparence normale, qui ne sont plus limités, et qui se confondent par leurs cellules avec le reste de la poitrine si profondément modifiée.

En avant de la poitrine on trouve un *thymus* pl. 2 fig. 2 *a*, assez bien caractérisé, mais mal limité dans ses bords et tendant aussi à se confondre avec ce tissu cellulaire général et imparfait.

Le cœur n'a laissé aucune trace, non plus que le diaphragme.

Le système vasculaire présente plusieurs rameaux complets, mais sa grande irrégularité le rend difficile à déterminer. Les communications avec la mère étaient, comme je l'ai dit, en partie détruites. Il restait un vaisseau, pl. 1, fig. 1 et 2 *e*, visible en dehors; ce vaisseau entre dans l'abdomen, pl. 2, fig. 2 *b*, et se rend au foie. On devrait donc le considérer comme la veine ombilicale; mais sa consistance est celle d'une artère.

Il ne se ramifie pas en branches fines dans l'intérieur du foie et se borne à le traverser pour communiquer avec les autres vaisseaux que je vais indiquer. J'ai fait passer une injection par ce vaisseau ombilical; elle a atteint les plus petits rameaux dans tout le corps, et n'a pas pénétré dans le tissu du foie. Je crois donc que l'on doit le rapporter à l'*artère ombilicale*. Je n'ai pas vu de traces de veines à côté d'elle.

Du foie partent des vaisseaux: 1° qui remontent au thymus, aux poumons et à la tête, 2° qui vont se répandre sur la région du dos, 3° qui nourrissent les intestins.

Le *foie* est formé d'un tissu rosé, peu gorgé de sang, rappelant plutôt les glandes parotides que le tissu hépatique. Il est placé sur l'embranchement du système vasculaire et est formé d'un gros lobe arrondi, fig. 2 *c*, discoïdal et de deux petits, *d*, *e*.

L'appareil le plus singulièrement modifié est sans contredit le *canal intestinal*. Il est composé de trois parties indépendantes; l'estomac manque entièrement.

Lorsque j'ouvris le fœtus par sa face inférieure, la première partie que j'aperçus fut un gros cœcum fermé *aux deux bouts*, pl. 2, fig. 1, et occupant la totalité de l'abdomen. Il était plein d'une substance semblable au méconium, il représente évidemment le *cœcum* de l'animal normal.

Cet appareil enlevé, je trouvai en-dessous un second cœcum, d'un diamètre beaucoup plus petit, pl. 2, fig. 2. Ce cœcum fermé à son extrémité antérieure, fait le tour de l'abdomen, *f*, *f*, contourne le foie en *g*, et là se réfléchit vers l'ori-

gine de la queue où il aboutit à un véritable anus; c'est évidemment le *gros intestin.*

L'*intestin grêle* n'est représenté que par un très-petit cœcum, pl. 2, fig. 2 *h*, fermé aux deux bouts et suspendu par la séreuse de l'abdomen.

Cette division de l'intestin et cette formation de cœcum constitue une anomalie assez remarquable.

L'intestin est soutenu par des membranes séreuses (mésentères) peu transparentes, qui se confondent un peu avec la cellulosité générale.

Je n'ai vu aucune trace de la rate, des reins, ni des autres glandes abdominales.

La description qui précède prouve évidemment ce que j'ai annoncé en commençant :

1° Que le monstre décrit dans ce mémoire appartient à la division des *Omphalosites*;

2° Qu'il n'a point les caractères des Acéphales;

3° Qu'il est beaucoup moins incomplet que les monstres Anidiens connus.

4° Qu'il forme un type nouveau caractérisé par la déviation complète des caractères spécifiques, ce qui justifie son nom de *Hétéroïde.*

Je pense toutefois qu'il doit être réuni aux Anidiens, pour former avec ces monstres une famille composée de deux

genres, les *Hetéroïdes* et les *Anides*, qui correspondent à deux degrés d'imperfection très-distincts.

Les monstres Acéphaliens et les monstres Anidiens formeraient ainsi deux séries de dégénérescence parallèles, joignant toutes deux les monstres autosites aux parasites. Dans la série des Acéphaliens la tête disparait, puis la poitrine, et les derniers organes qui subsistent sont l'abdomen et des membres rudimentaires. Dans la série des Anidiens, les membres disparaissent les premiers, l'animal se réduit à un tronc et à une tête confondue en une même masse ; il arrive enfin jusqu'à n'être qu'un sac renfermant quelques viscères et des rudiments osseux.

M. Isidore Geoffroy n'avait connu que les Anidiens les plus imparfaits. Depuis la publication (1836) de son ouvrage sur les monstruosités, on a indiqué quelques nouvelles formes qui constituent des degrés différents dans la série dont j'ai parlé.

M. Eudes Deslongchamps a fait connaître à la société Linnéenne de Normandie quelques cas remarquables, et entre autres trois monstres d'espèce bovine, qu'il rapporte au genre des *Mylacéphales* quoiqu'ils n'aient pas, ce nous semble, les caractères que M. Isidore Geoffroy donne à ce groupe. Ils ne sont connus que par de brèves descriptions qui ne permettent pas d'estimer complétement leurs rapports, mais il me paraît que le premier (Mém. soc. Normandie, VII, p. 27) et le second (id. VIII, p. 18) appartiennent tout à fait au genre que nous avons établi sous le nom d'Hétéroïdiens, et se distinguent au contraire des Mylacéphales par l'existence de quelques parties de la tête et de la face, ainsi que par l'absence des mem-

bres. Le troisième (id. p. 19,) est encore plus imparfait et plus voisin des Anides. Le quatrième (id.) est le seul que M. Eudes Deslongchamps nomme *Anide*, et c'est le seul en effet qui ait tout à fait les caractères de ce genre.

Si on les compare tous les quatre aux caractères que j'ai donnés plus haut, on verra facilement qu'ils n'ont aucun de ceux de la série des Acéphaliens. Ces prétendus Mylacéphales ont tous une tête rudimentaire, manquent de membres, et ont cette forme plus ou moins globuleuse qui caractérise les Anidiens.

Je ne doute donc pas que ces monstres ne doivent, quand ils seront mieux connus, servir à compléter la série de décroissance parallèle à celle des Acéphaliens dont j'ai parlé plus haut. Il est probable aussi que les genres Anide et Hétéroïde ne suffiront plus pour exprimer tous les degrés de cette série. De nouveaux cas étudiés avec des détails suffisants, montreront vraisemblablement des transitions, qui serviront à lier les monstres les plus imparfaits avec les monstres Autosites et en particulier avec les Ectroméliens, comme la série des Acéphaliens unit ces mêmes monstres imparfaits avec les Autosites à tête plus ou moins déformée.

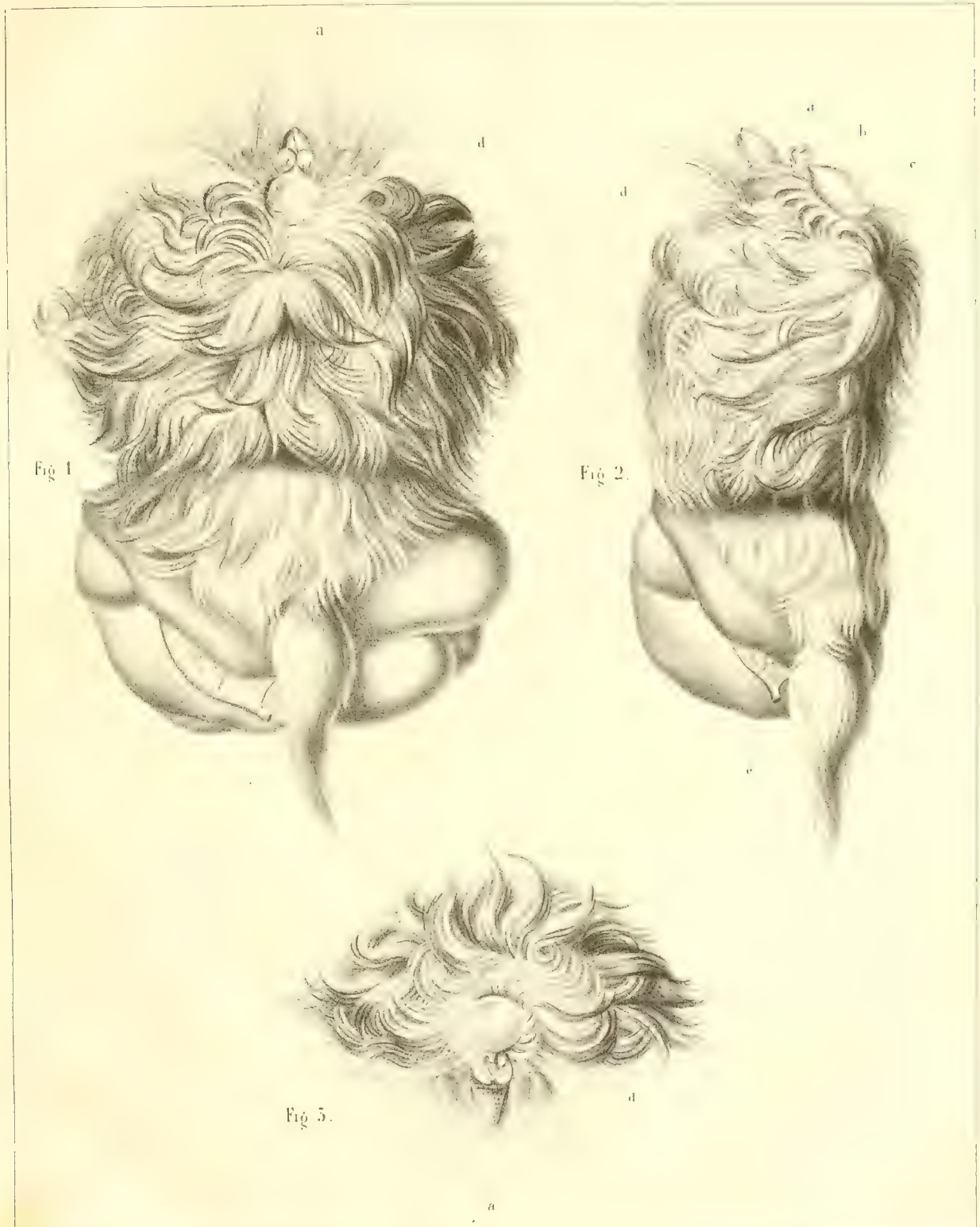

D'apres nature par Elzinguer

Veau hétéroïde.

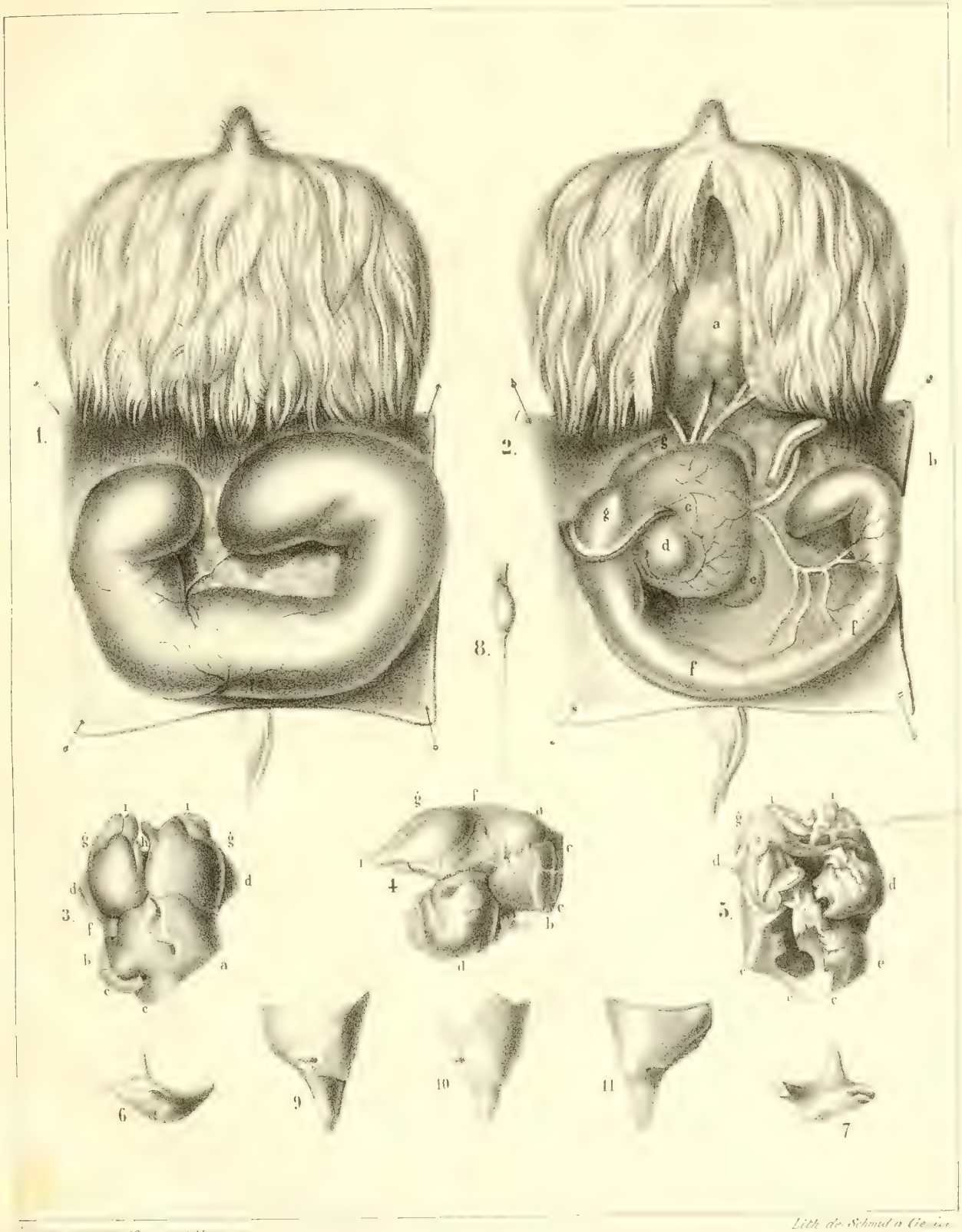

Lith. de Schmid à Genève

Veau hétéroïde.

Pictet, F.-J.
Description d'un veau monstrueux ...

39088000521807

QL991
P611
1850
Mamm.

Description d'un Veau Monstrueux Formant un Groupe Nouveau (Hétéroïde) dans la Famille Des Monstres Anidiens

Par
F.-J. Pictet